



FEDERACIÓN CANINA DE VENEZUELA

Avenida Madrid, Quinta FCV, Urbanización La California Norte, Caracas, Venezuela

Apartado 75020 – El Marqués 1070- Venezuela

TLF: +58-212-2713426 / +58-212-232-5475 /// fax: +58-212-232-5475

E-MAIL: info@fcv.org.ve - WEB: www.fcv.com.ve

AUTORIZACIÓN PARA TOMA DE IMÁGENES RADIOLOGICAS HD / ED. DEL PASTOR ALEMAN

Clínica Veterinaria:		Fecha:
Médico Veterinario:		Cédula de Identidad:
CMVA:	MSAS:	N° RUNSAI:

Por medio del presente, se autoriza la toma de imágenes radiológicas de Codos y Cadera, que serán remitidas a el (los) Veterinario(s) encargado(s) de la certificación de descarte de Displasia del ejemplar Pastor Alemán que a continuación se describe:

Nombre del Ejemplar:	Sexo: Hembra Macho
N° de Registro:	N° de Microchip:
N° de Tatuaje:	Fecha Nacimiento:

Tipo de Certificación de Estudios Radiológicos: América Latina Alemania

Nota: Para la certificación emitida por Alemania la Imágenes radiológicas deben estar impresas en Acetato 30 x 40, de igual manera deben presentarse en Digital.

REQUISITOS INDISPENSABLES PARA LA CERTIFICACIÓN:

1	Pedigree de cuatro (4) generaciones y Certificado de Registro del Ejemplar (original). Unavez obtenido el diagnóstico correspondiente, será asentado en la Federación Canina de Venezuela y le será devuelta a su propietario.
---	--

Nota: El propietario reconoce y acepta que el material radiológico resultante del presente estudio, pasa a Ser propiedad de la F.C.V.

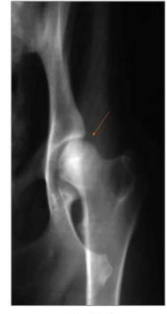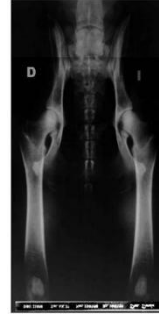
Firma y sello del Médico Veterinario.

Firma de Propietario o Representante.

PROTOCOLO Y ESPECIFICACIONES TECNICAS PARA TOMA DE IMAGENES:

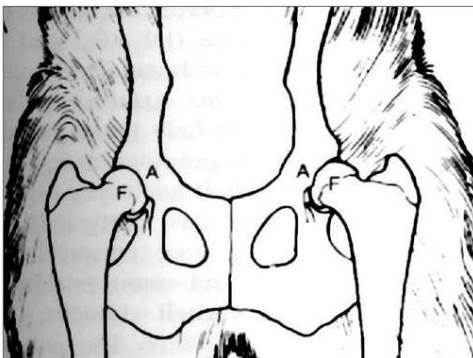
1. Edad mínima para toma de imágenes de RX de codos y cadera del Pastor Alemán es de 12 meses cumplidos.
2. La Radiografía debe contener la siguiente información y no debe estar colocado encima de la imagen:

1. Nombre del Ejemplar
2. Nro. de Registro
3. Nro. de Identificación (Tatuaje o Microchip)
4. Fecha de Nacimiento
5. Fecha de la Toma de RX
6. Nombre del Médico Veterinario que toma la radiografía.

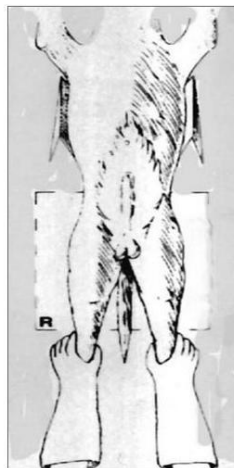


Calidad técnica

3. Las Radiografías deben estar en formato físico; y debe tener un tamaño de 30 x 40 cm, como mínimo; y/o formato digital (CD).
4. El Protocolo para realizar una imagen radiográfica de buena calidad técnica y con valor diagnóstico, debe ser efectuada bajo las siguientes recomendaciones acreditadas por la F.C.V.:
 - El ejemplar debe estar debidamente sedado, de modo que permita colocarlo en la posición correcta.
 - En una radiografía de Cadera debe visualizarse el techo del acetábulo a través de la cabeza del fémur y la trama ósea. A través de la "POSICIÓN I" con los miembros posteriores extendidos, y el animal en posición ventrodorsal.
 - El Ejemplar está correctamente posicionado cuando:
 1. La Pelvis se presenta simétrica.
 2. Las Alas Ilíacas se encuentran perfectamente iguales.
 3. Los Agujeros Obturadores están simétricos y del mismo tamaño entre sí.
 4. Los fémures extendidos y paralelos a la mesa y entre sí. (se debe realizar una rotación interna de los fémures de modo que las rotulas se ubiquen en el centro de los cóndilos femorales y que queden a la altura de los sesamoideos).
 - Las posturas radiográficas para un diagnóstico de corónides (Codos) consiste en una proyección mediolateral de cada codo, con el codo flexionado en ángulo de 45º grados y consiguiendo una superposición de los cóndilos humerales.



Posición "I" - miembros posteriores extendidos
(HAN u. HURD, 1994)



Posición "I" - miembros posteriores extendidos
(HAN u. HURD, 1994)

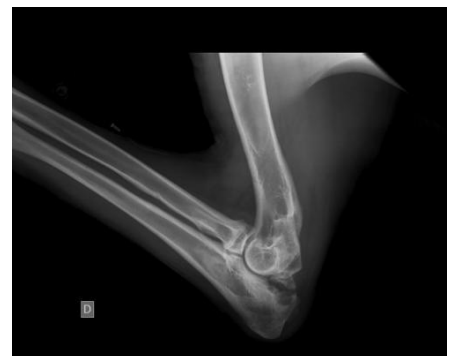

Imagen Codo 45º